



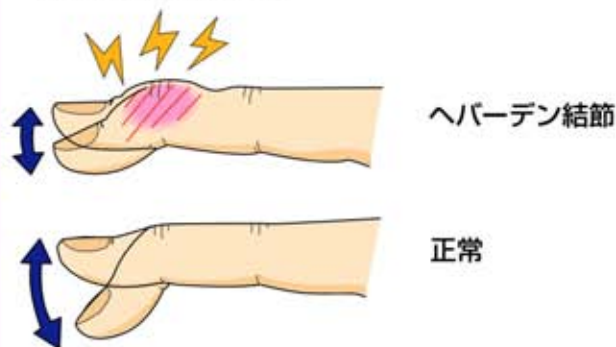
4 ヘバーデン結節

● 症状 ●

示指から小指にかけて第1関節（DIP関節）が赤く腫れたり、曲がったりします。痛みを伴うことがあります。母指にみられる事もあります。



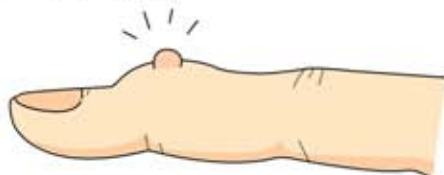動きも悪くなります。



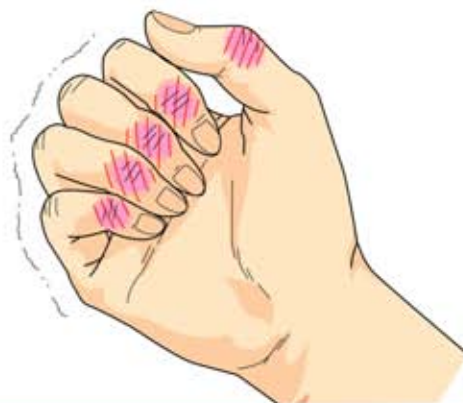ヘバーデン結節

正常

水ぶくれのようになることもあります。
(ミューカスシスト)



痛みのため、強く握ることが困難になります。



注：一般呼称に基づいてDIP関節を第1関節とした。

● 原因・病態 ●

原因は不明ですが、局所の所見は第1関節に発生する変形性関節症です。

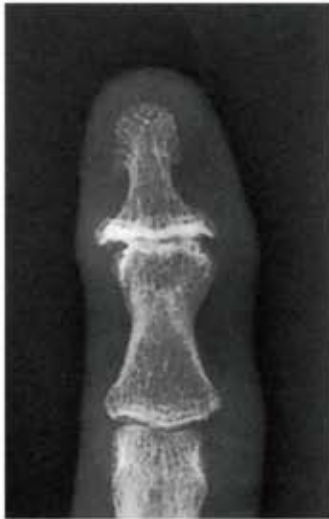一般に40歳代以降の女性に多く発生します。



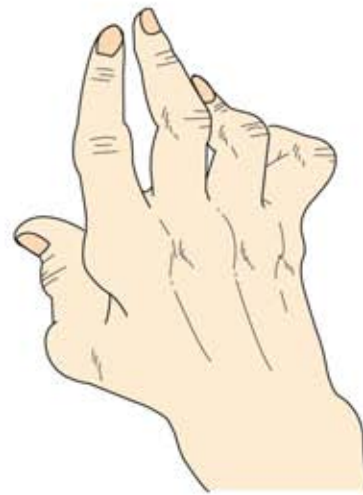● 診断 ●

第1関節の変形、突出、疼痛があり、レントゲン写真で関節のすき間が狭くなったり、関節が壊れたり、骨のとげ(骨棘)があればヘバーデン結節と診断できます。

関節リウマチとは異なります！



ヘバーデン結節

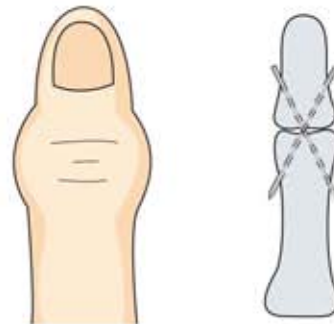


関節リウマチによる手指の変形

● 治療 ●

①保存療法：最初に行う治療です。
薬物療法、局所のテーピングなどがあります。

②手術療法：保存療法で痛みがとれなかったり、
変形がひどくなり日常生活に困るようなときに行います。
関節固定術、関節形成術があります。



ピンニングによる関節固定術