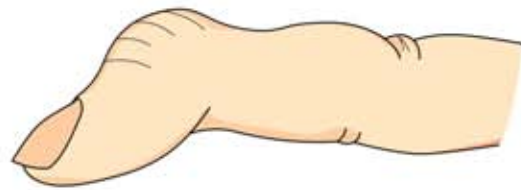


6

マレット変形（槌指）

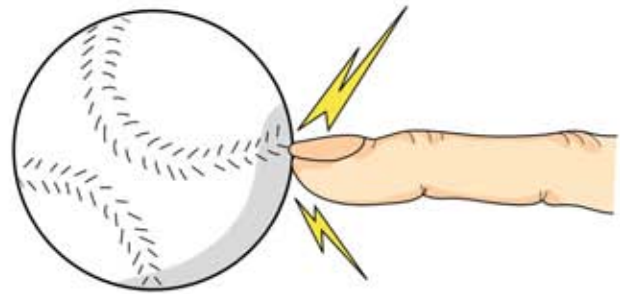
● 症状 ●

手指の第1関節（DIP関節）が曲がったままで腫れや痛みがあり、自分で伸ばそうとしても伸びません（自動伸展不能）。しかし、手伝ってやると伸びます（他動伸展可能）。

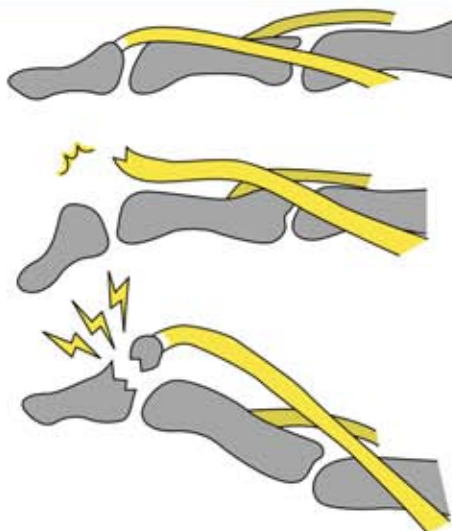


● 原因 ●

突き指の一種で、ボールなどが指先にあたったとき起こります。



● 病態 ●



正常

2つのタイプがあります。

靭断裂

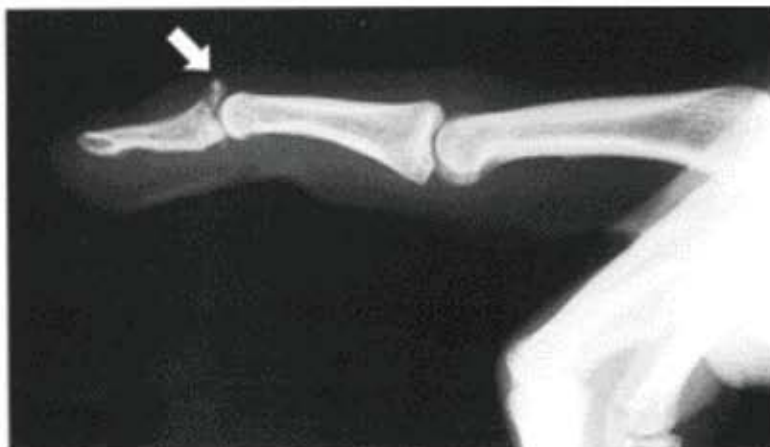指を伸ばすスジ（靭）が切れた状態。

骨折を伴うもの

スジ（靭）がついている骨の一部が折れた状態。

● 診断 ●

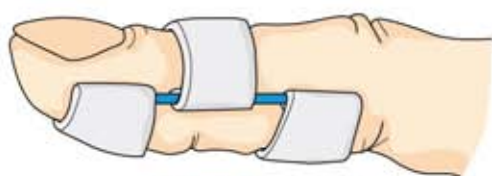第1関節が曲がった状態で、自分では伸ばすことができず手伝うと伸ばすことができれば診断は容易です。レントゲン写真で骨折の有無を確認します。



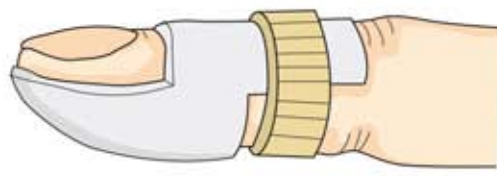
● 治療 ●

病態や骨折後の経過期間によって治療は異なります。腱断裂では一般に保存療法が行われます。骨折を伴う場合は手術療法を必要とすることがあります。

○ 保存療法 ○

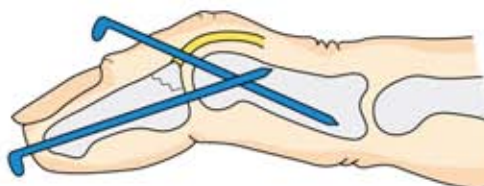

バネ式固定用装具



プラスチック製固定用装具

○ 手術療法 ○



鋼線による固定法